

Pengaruh Ekstrak Butanol Buah Tua Mahkota Dewa (*Phaleria macrocarpa*) terhadap Jaringan Ginjal Mencit (*Mus musculus*)

Effect of butanol extract of matured mahkota dewa (*Phaleria macrocarpa*) fruit on kidney tissue of Mice (*Mus musculus*)

ARIF SOEKSMANTO*

Pusat Penelitian Bioteknologi, Lembaga Ilmu Pengetahuan Indonesia (LIPI), Cibinong-Bogor 16911

Diterima: 5 April 2006. Disetujui: 16 Juni 2006.

ABSTRACT

Mahkota dewa (*Phaleria macrocarpa* (Scheff.) Boerl.) is very popular recently because it is presumed as traditional medicine which can conquer various diseases, but research on the plant is still difficult to find. Although mahkota dewa is very popular as medicinal plants, it is very poisonous, especially if it is directly consumed which can cause swollen, sprue, numb at tongue, fever, even unconscious. A research was conducted to find out effect of sub chronic dosage of butanol extract of matured mahkota dewa fruit. Observation was carried out on kidney tissue which is susceptible to chemicals entering body. Dosage of butanol extract of 0; 42.5; 85 and 170 mg/kg body weight was administered intra peritoneal to mice. The result showed that butanol extract of matured mahkota dewa fruit with dosage until 85 mg/kg body weight did not affect kidney tissue. At dosage 170 mg/kg body weight, a light necrosis on proximal convoluted tubules was occurred.

© 2006 Jurusan Biologi FMIPA UNS Surakarta

Key words: *Phaleria macrocarpa*, plant extract, *Mus musculus*, kidney, necrosis.

PENDAHULUAN

Alam tumbuhan Indonesia sangat kaya akan sumberdaya plasma nutfah (keanekaragaman hayati) yang menyediakan berbagai bahan baku obat-obatan. Keadaan ini sangat berguna dalam mengatasi berkembangnya berbagai jenis penyakit yang mengancam kehidupan manusia. Salah satu tumbuhan obat Indonesia yang sangat populer saat ini adalah mahkota dewa (*Phaleria macrocarpa* (Scheff.) Boerl.) dari suku Thymelaceae. Mahkota dewa tergolong tumbuhan perdu yang tumbuh dari dataran rendah hingga ketinggian 1200 m dpl. (Burkill, 1966).

Penampilan tumbuhan ini sangat menarik, terutama saat buahnya mulai tua sehingga banyak dipelihara sebagai tanaman hias. Buah mahkota dewa sesungguhnya dapat dimakan, meskipun bijinya mengandung racun (Eisai Indonesia, 1986). Buahnya bulat, hijau ketika muda dan merah marun ketika tua. Ukuran buahnya bervariasi dari sebesar ukuran bola pingpong sampai sebesar apel dengan ketebalan kulit 0,1-0,5 mm (Harmanto, 2002). Meskipun demikian akhir-akhir ini tumbuhan mahkota dewa banyak digunakan sebagai obat tradisional, baik secara tunggal maupun dicampur dengan obat-obatan tradisional lainnya. Hal tersebut disebabkan mubuhan mahkota dewa mengandung senyawa-senyawa alkaloid, saponin, flavonoid, resin, tanin dan lain-lain yang berkhasiat untuk antihistamin, antioksidan, obat asam urat, lever, rematik, kencing manis, ginjal, tekanan darah tinggi sampai kanker

(Harmanto, 2003). Menurut Gotama dkk. (1999) di dalam kulit buah mahkota dewa terkandung senyawa alkaloid, saponin, dan flavonoid, sedang dalam daunnya terkandung alkaloid, saponin, serta polifenol. Dikatakan pula bahwa senyawa saponin merupakan larutan berbuih yang diklasifikasikan berdasarkan struktur aglycon ke dalam triterpenoid dan steroid saponin. Kedua senyawa tersebut mempunyai efek anti inflamasi, analgesik, dan sitotoksik (De Padua dkk., 1999).

Selain memiliki khasiat obat, ternyata tumbuhan ini memiliki racun yang apabila dikonsumsi secara langsung dapat menyebabkan bengkak, sariawan, mati rasa pada lidah, kaku, demam, bahkan dapat menyebabkan pingsan (Harmanto, 2002). Menurut Johnson dkk. (2000) ethyleugenol yang banyak digunakan pada berbagai makanan, minuman dan kosmetika, bila diberikan setiap hari selama 2 tahun akan dapat menyebabkan terjadinya hiperplasia pada tubulus ginjal, nefropati dan adenokarsinoma pada tikus. Mahkota dewa yang dikonsumsi secara berlebihan dikhawatirkan dapat bersifat nefrotoksik pada jaringan ginjal. Meskipun berat ginjal hanya 1% dari berat badan, tetapi ginjal secara terus menerus menerima sekitar 20% darah dari corah jantung. Hal tersebut menjadikan ginjal sangat peka terhadap bahan-bahan kimia berbahaya yang ada di dalam sirkulasi darah.

Ginjal tersusun dari beberapa juta unit fungsional (nefron) yang akan melakukan ultrafiltrasi, reabsorpsi dan ekskresi. Kerja ginjal dimulai saat dinding kapiler glomerulus melakukan ultrafiltrasi untuk memisahkan plasma darah dari sebagian besar air, ion-ion dan molekul-molekul dengan berat rendah. Ultrafiltrat hasil ultrafiltrasi ini, dialirkan ke tubulus proksimalis untuk direabsorpsi melalui *brush border* dengan mengambil bahan-bahan yang

* Alamat korespondensi:

Jl. Raya Bogor Km 46, Cibinong-Bogor 16911.
Tel. +62-21-8754587. Fax. +62-21-8754588.
email: soeksmanto@yahoo.com

diperlukan tubuh seperti gula, asam-asam amino, vitamin dan sebagainya. Sisa bahan-bahan buangan yang tidak diperlukan disalurkan ke saluran penampung (collecting tubulus) dan diekskresikan sebagai urin yang dikeluarkan setiap harinya (Maxie, 1985).

Berdasarkan kepopuleran dari tumbuhan mahkota dewa sebagai obat berbagai jenis penyakit dan banyaknya masyarakat yang mengkonsumsi tumbuhan ini, dikhawatirkan akan menimbulkan efek samping saat dikonsumsi dalam jumlah besar. Penelitian-penelitian mengenai tumbuhan ini masih jarang yang dipublikasikan, sehingga diperlukan adanya pengujian dosis subkronik agar mengetahui keamanan dalam mengkonsumsi tumbuhan ini.

BAHAN DAN METODA

Pengujian pengaruh ekstrak butanol dari buah tua mahkota dewa dilakukan di Laboratorium Kimia Bahan Alam, Pusat Penelitian Bioteknologi-LIPI, Jalan Raya Bogor Km 46, Cibinong. Hewan percobaan yang digunakan adalah mencit (*Mus musculus*) dari strain Balb/c yang berumur ± 2 bulan. Mencit tersebut di tempatkan dalam bak-bak plastik yang masing-masing berisi 5 mencit jantan. Bak plastik tersebut ditutup dengan kawat serta diberi makan dan minum secara *ad libitum*.

Ekstrak butanol diperoleh dengan cara mengekstraksi buah tua mahkota dewa menggunakan etanol, kemudian dipartisi dengan etilasetat-air (1: 1). Lapisan air yang diperoleh, selanjutnya diekstraksi kembali dengan menggunakan pelarut butanol untuk memisahkan lapisan air dan butanol. Lapisan butanol yang diperoleh, kemudian diuapkan hingga kering dan dilarutkan dalam garam fisiologis sampai jenuh dengan bantuan alat sonikator.

Ekstrak butanol yang diperoleh dari buah tua mahkota dewa tersebut, selanjutnya diberikan melalui penyuntikan intra peritoneal pada mencit dengan dosis tunggal sebesar 0; 42,5; 85 dan 170 mg/kg berat badan. Pengamatan dilakukan 3 minggu setelah pemberian dosis, dengan mengamati terjadinya perubahan pada jaringan ginjal mencit secara histologis.

HASIL DAN PEMBAHASAN

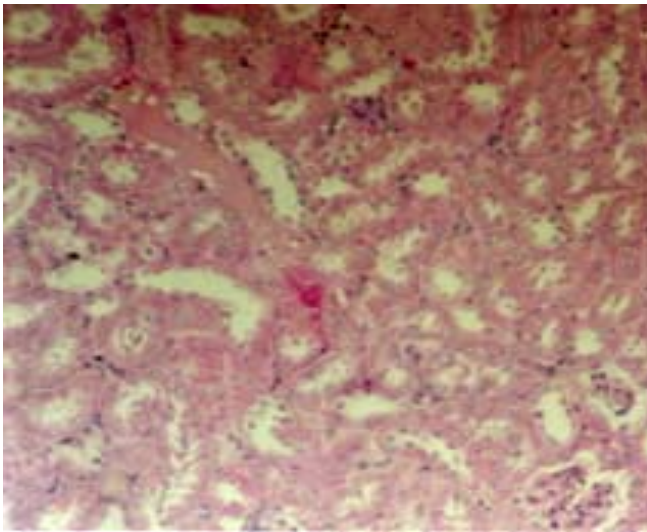
Berdasarkan pengamatan yang dilakukan terhadap ekstrak butanol buah tua dari mahkota dewa, diketahui bahwa pemberian dosis 0; 42,5; 85 dan 170 mg/kg berat badan tidak menyebabkan terjadinya perubahan perilaku fisik dan juga tidak berpengaruh terhadap berat ginjal ($P > 0,05$). Pada pengamatan histologi yang dilakukan, diketahui bahwa pada perlakuan 42,5 dan 85 mg/kg berat badan, terlihat adanya disintegrasi sel-sel epitel tubuler dan material cast pada lumen tubuler yang mungkin menunjukkan adanya tanda-tanda kebocoran pada tubulus. Pada dosis pemberian sebesar 170 mg/kg berat badan, kelainan-kelainan tersebut berkembang menjadi nekrosis ringan pada bagian tubulus proksimal. Hal ini menyerupai suspensi serbuk temu putih yang dianggap juga memiliki efek anti kanker. Pada pemberian dosis 132,93 mg/kg berat badan yang diberikan secara oral, suspensi serbuk temu putih dapat menyebabkan terjadinya kebocoran pada tubuli ginjal. Kerusakan tersebut akan berkembang menjadi nekrosis ketika dosis pemberian ditingkatkan menjadi 560,96 mg/kg (Sari dan Wigati, 2000).

Kerusakan yang terjadi pada tubuli, disebabkan karena 2/3 dari ultrafiltrat glomerulus, secara terus menerus direabsorpsi pada tubuli. Proses transpor yang terjadi pada tubuli juga memungkinkan terjadinya akumulasi toksin-toksin intrarenal, sehingga mempertinggi konsentrasi lokal dari bahan-bahan berbahaya tersebut (Their, 1985). Bahan-bahan asing yang masuk ke dalam tubuh, pada umumnya dapat dimetabolisme melalui proses enzimatis sebagai pertahanan untuk melindungi tubuh dari bahan-bahan kimia berbahaya. Secara simultan, bahan-bahan berbahaya hasil buangan metabolisme tersebut diproses dan diekskresikan dalam bentuk urin yang dikeluarkan setiap hari (Aldridge, 1993). Kemampuan untuk memproteksi kerusakan akibat bahan kimia di atas, umumnya dimiliki oleh semua jenis mamalia, meskipun kemampuan melawan partikel-partikel bahan tersebut bervariasi diantara species, terutama dalam memindahkan 1 group etil melalui oksidasi mikrosomal (Donninger, 1971).

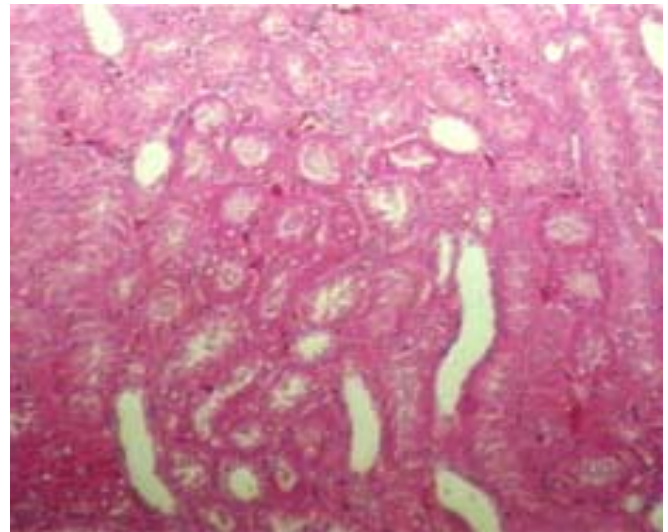
Menurut Huxtable (1988) ginjal mempunyai kemampuan yang luar biasa sehingga masih sanggup mempertahankan fungsi normalnya, walaupun hanya dengan sekitar 30-35% nefron yang masih berfungsi. Apabila keadaan ini berlangsung lama, akan menyebabkan terjadinya kelebihan solute (bahan-bahan terlarut), akibatnya ginjal akan mengalami kesulitan dalam mengatur konsentrasi urinnnya. Kelebihan bahan-bahan terlarut ini mengakibatkan hewan mengalami oliguria yang merupakan tanda-tanda awal terjadinya payah ginjal akut (Di Bartola, 1981).

Pada beberapa kasus payah ginjal akut, oliguria merupakan mekanisme pertahanan dari nefron. Menurut Maxie (1985) kerusakan ginjal menyebabkan kehilangan natrium dan ginjal menghambat pengeluaran cairan dengan cara oliguria. Nefron sehat melakukan regenerasi dan menstimulasi natrium dalam konsentrasi tinggi pada tubulus distalnya, sehingga terjadi poliuri. Keadaan ini diwakili oleh hewan dengan sekitar 75% nefronnya mengalami kerusakan dan nefron sehatnya secara teratur akan memperbaiki filtrat, meskipun demikian kelebihan solut membuat fungsi ginjal menjadi tidak efektif (Huxtable, 1988). Secara biokimia, payah ginjal adalah keabnormalan metabolisme pada ikatan rantai asam amino dan keto akibat kurangnya peran ginjal terhadap metabolisme asam amino yang berdampak payah ginjal dan asidosis pada metabolisme nitrogen di seluruh tubuh. Suatu analisis terbaru, menyimpulkan bahwa mengurangi asupan protein pada pasien payah ginjal dapat menurunkan kematian ginjal sampai 40% dibandingkan dengan asupan protein besar atau tidak dibatasi. Sehingga penambahan ikatan rantai asam amino dan keto diusulkan untuk mengurangi serapan protein dan mempertahankan status nutrisi yang baik (Noël dkk., 2006).

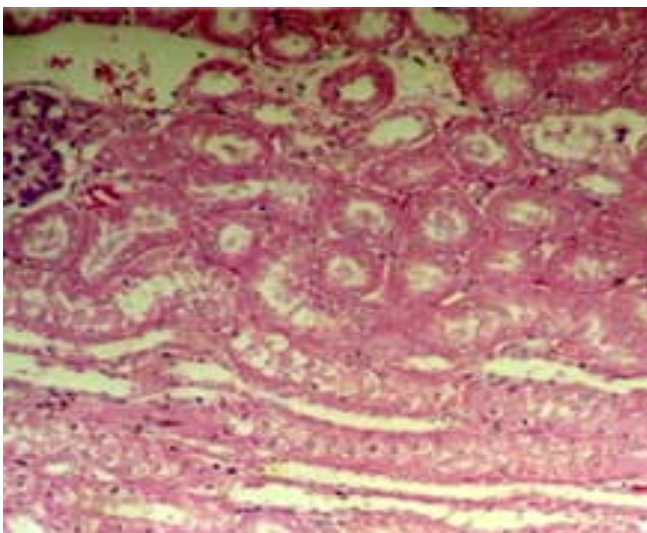
Perubahan histopatologi yang ditemukan pada payah ginjal akut bermacam-macam mulai dari nekrosis tubuler, regenerasi epitel tubulus, silinder-silinder intratubuler, oedema interstisial sampai infiltrasi interstisial, bahkan tanpa kelainan samasekali. Banyak penderita payah ginjal akut yang tidak memiliki perkembangan jelas sampai terjadinya payah ginjal kronis (Kincaid-Smith dan Whitworth, 1987). Menurut Richet dan Mayaud (1978) payah ginjal akut pada manusia baru tampak setelah lebih dari 12 tahun dengan penampakan histopatologi meliputi kelainan tubuler (umumnya nekrosis tubuler), kelainan vaskuler, kelainan glomerular dan interstisial. Hal ini juga disepakati oleh Stein dkk (1978) yang menyatakan bahwa payah ginjal akut tidak hanya disebabkan oleh nekrosis tubulus, tetapi merupakan komplikasi penyakit-penyakit vaskuler dan glomeruler yang ditandai dengan adanya



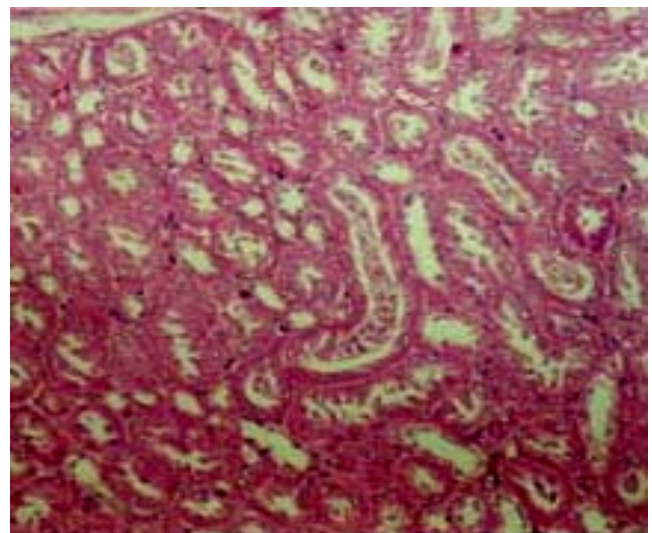
Gambar 1. Potongan melintang ginjal yang diberi ekstrak butanol buah tua tumbuhan mahkota dewa dengan dosis 0 mg/kg berat badan



Gambar 2. Potongan melintang ginjal yang diberi ekstrak butanol buah tua tumbuhan mahkota dewa dengan dosis 42,5mg/kg berat badan.



Gambar 3. Potongan melintang ginjal yang diberi ekstrak butanol buah tua tumbuhan mahkota dewa dengan dosis 85 mg/kg berat badan.



Gambar 4. Potongan melintang ginjal yang diberi ekstrak butanol buah tua tumbuhan mahkota dewa dengan dosis 170 mg/kg berat badan.

penurunan aliran darah ginjal dan laju filtrasi glomerular. Keadaan ini sering diikuti dengan gejala-gejala klinis seperti lesu, tidak nafsu makan (anorexia), kehilangan berat, muntah dan dehidrasi. Selama percobaan berlangsung keadaan ini tidak pernah terjadi pada hewan percobaan, sehingga diduga sampai pemberian dosis 170 mg/kg berat badan, ekstrak butanol buah tua mahkota dewa tidak menimbulkan gangguan ginjal yang berarti.

Diduga pemberian dosis subkronik secara tunggal yang dilakukan pada penelitian ini, tidak mengakibatkan kerusakan yang mengganggu proses fungsional ginjal, sehingga memungkinkan ginjal untuk segera memperbaiki kerusakan-kerusakan yang terjadi. Menurut Di Bartola (1981) bila proses keracunan dihentikan pada tahap awal kerusakan ginjal, maka proses nefrotoksik akan segera berhenti dan ginjal akan melakukan perbaikan fungsinya

secara sempurna. Menurut Huxtable (1988) ginjal yang terkena bahan nefrotoksik akan melakukan perbaikan utama pada 1 sampai 2 minggu fase penyembuhan dan perbaikan dapat terus berlangsung hingga 12 bulan atau sampai fungsi ginjal normal kembali. Menurut Skopicki dkk., (1996) bahan nefrotoksik yang masuk kedalam ginjal mungkin akan memperpanjang masa toksisitasnya sampai bahan-bahan tersebut mengalir keluar dari tubulus proksimalis *brush border*. Diduga sampai pemberian 85 mg/kg berat badan dosis ekstrak butanol buah tua mahkota dewa, hanya terjadi kerusakan minimal dan proses perbaikan yang dilakukan ginjal berlangsung dengan cepat. Pada pemberian dosis 170 mg/kg berat badan, proses perbaikan masih menyisakan adanya nekrosis yang sifatnya ringan.

KESIMPULAN

Ekstrak butanol buah tua dari tumbuhan mahkota dewa sampai dosis 170 mg/kg berat badan yang diberikan dalam dosis tunggal, dijumpai adanya nekrosis ringan pada tubulus proksimalis namun relatif tidak mengganggu fungsi ginjal.

UCAPAN TERIMA KASIH

Ucapkan terimakasih disampaikan kepada Dr. Padmono Citreoreksoko dan staf Laboratorium Kimia Bahan Alam, Pusat Penelitian Kimia LIPI Cibinong-Bogor atas penyediaan ekstrak tumbuhan mahkota dewa yang digunakan dalam penelitian ini.

DAFTAR PUSTAKA

- Aldridge, W.N., 1993. The biochemical principles of toxicology. In: Anderson, D. and D.M. Conning (eds.). *Experimental Toxicology, The Basic Issue*. 2nd edition. Bodmin: Hartnoll Ltd.
- Burkill, I.H. 1966. *A Dictionary of the Economic Products of the Malay Peninsula*. Vol. II. Kuala Lumpur: Ministry of Agriculture and Co-operatives.
- De Padua, L.S., N. Bunyaphatsara, and R.H.M.S. Lemmens. 1999. *Plant Resources of South East Asia No. 12 (1): Medical and Poisonous Plants 1*. Leiden: Backhuys Publishers.
- Di Bartola, S.P. 1981. Acute renal failure: Pathophysiology and management. *Compendium of Cont. Education Veterinary Practices* 2: 952.
- Donninger, C., 1971. Species specificity of phosphate trimester anticholinesterase. *Bulletin W.H.O.* 44: 265
- Eisai Indonesia. 1986. Index tumbuh-tumbuhan Obat Indonesia. Jakarta: P.T. Eisai Indonesia.
- Gotama, I.B.I., S. Sugiarto, M. Nurhadi, Y. Widiyastuti, S. Wahyono, and I.J. Prapti. 1999. *Inventaris Tanaman Obat Indonesia*. Jilid V. Jakarta: Departemen Kesehatan: Badan Penelitian dan Pengembangan Kesehatan.
- Harmanto, N., 2002. *Sehat dengan Ramuan Tradisional Mahkotadewa*. Cetakan keempat. Tangerang: PT. Agromedia Pustaka.
- Harmanto, N., 2003. *Conquering Disease in Unison with Mahkota Dewa. Phaleria macrocarpa*. 1st edition. Jakarta: P.T. Mahkotadewa Indonesia.
- Huxtable, C.R.R. 1988. The urinary system. In: W.F. Robinson and C.R.R. Huxtable (eds.). *Clinicopathologic Principles for Veterinary Medicine*. 1st Published, London: Cambridge University Press.
- Johnson, J.D., M.J. Ryan, J.D.I.I. Toft, S.W. Graves., M.R. Hejtmancik, M. L. Cunningham, R.A. Herbert, and M. Kamal. 2000. Two-year toxicity and carcinogenicity study of methyleugenol in F344/N rats and B6C3F1 mice. *Journal of Agricultural and Food Chemistry* 48 (8): 3620-3632.
- Kincaid-Smith, P. and J.A. Whitworth. 1987. *The Kidney. A Clinico-Pathological Study*. 2nd edition. Oxford: Blackwell Scientific Publication.
- Maxie, M.G., 1985. The urinary system. In: V.F. Jubb., P.C. Kennedy, and N. Palmer (eds.). *Pathology of Domestic Animals*. Vol. 2. Orlando: Academic Press.
- Noël, J.M., D.F. Cano, and M.L. Xavier. 2006. Application of branched-chain amino acids in human pathological states: renal failure. *Journal of Nutrition* 136 (1): 299-308.
- Richet, G. and C. Mayaud. 1978. The Course of acute renal failure in pyelonephritis and other types of interstitial nephritis. *Nephron* 22: 124.
- Sari, I.P. dan S. Wigati. 2000. Uji ketoksikan akut temu putih (*Cucurma zedoaria* Rose. Berg) dan kunyit putih (*Cucurma mangga*) pada tikus galur wistar. *Kongres Nasional Obat Tradisional Indonesia & Simposium Penelitian Bahan Obat Alami X*. Surabaya, 20-22 Nopember 2000.
- Skopicki, H.A., D. Zikos, E.J. Sukowski, K.A. Fisher, and D.R. Peterson. 1996. Gentamicin inhibits carrier-mediated dipeptide transport in kidney. *American Journal of Physiology*. 270 (3 Pt 2): F531- F538
- Stein, J.H., M.D. Lifschitz, and L.D. Barnes. 1978. Current concepts on the Pathophysiology of acute renal failure. *American Journal of Physiology* 234: F177
- Their, S.O., 1985. The kidney. In: Smith, L.M. and S.O. Their. (eds.). *Pathophysiology: The Biological Principles of Disesse*. 2nd edition. Philadelphia: W.B. Saunders Co.